

カテゴリー：インプラント

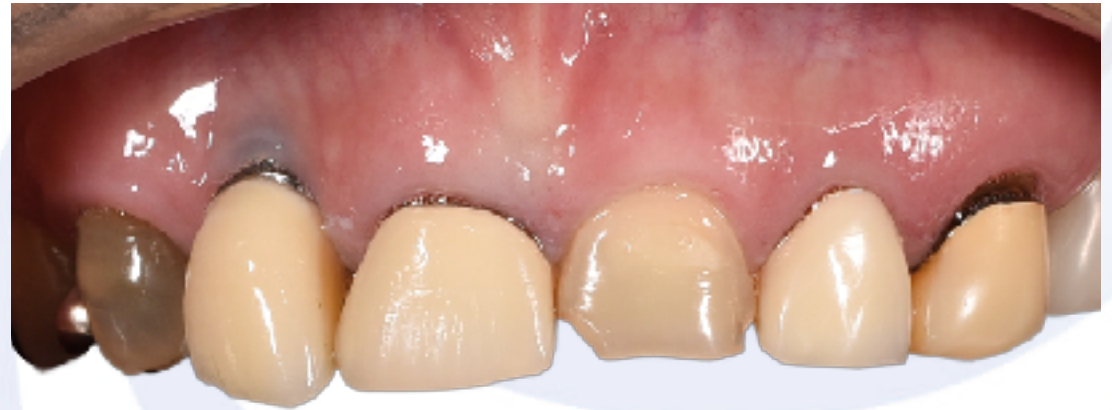Key word：リカバリー,CTG,Tooth wear,

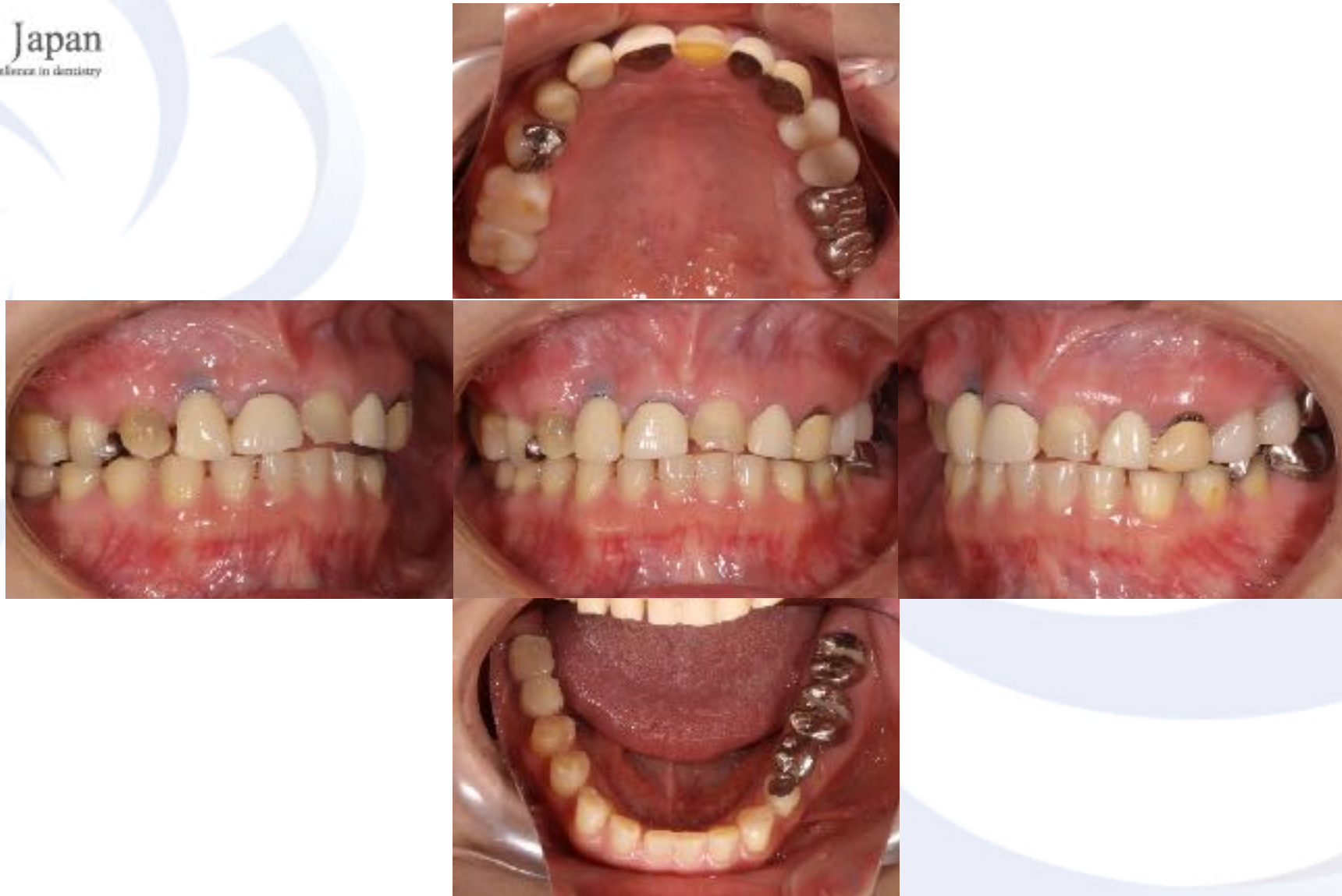全顎的なtooth wearと審美的トラブルを有する前歯部インプラントに対して、咬合再構成と再建的外科を行った症例

医療法人きずな きずな歯科クリニック

馬庭 望

- 初診日： 2013.5.29
- 治療終了日： 2023.5.5
- 主 訴： 右上インプラントが見えてきた
- 治療方針： 右上2の再建的外科と全顎的補綴治療
- 診 断： 右上2硬軟組織の不足
- 特記事項： 逆流性食道炎
健康のために食酢の飲用
2014年に右下67に当院にてインプラント埋入
その後、メンテナンスに継続来院

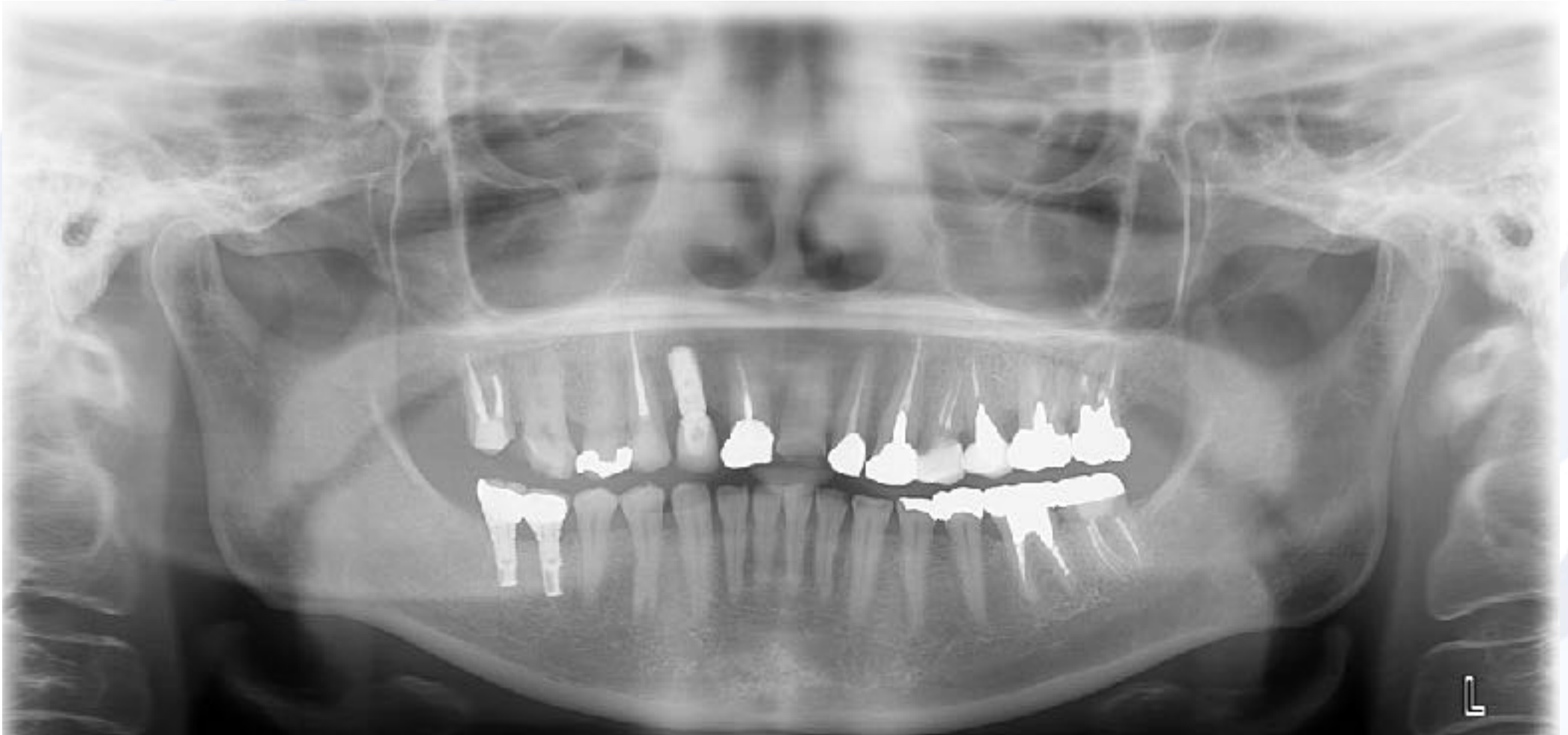



再初診時口腔内写真

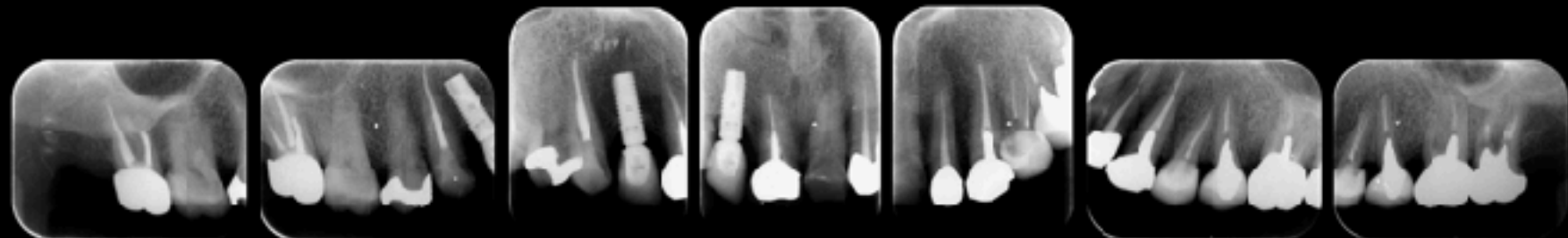
全顎的にTooth wearを認める

右上2は、マージンが反対側同名歯より根尖側に位置し、アバットメントの露出が認められる。



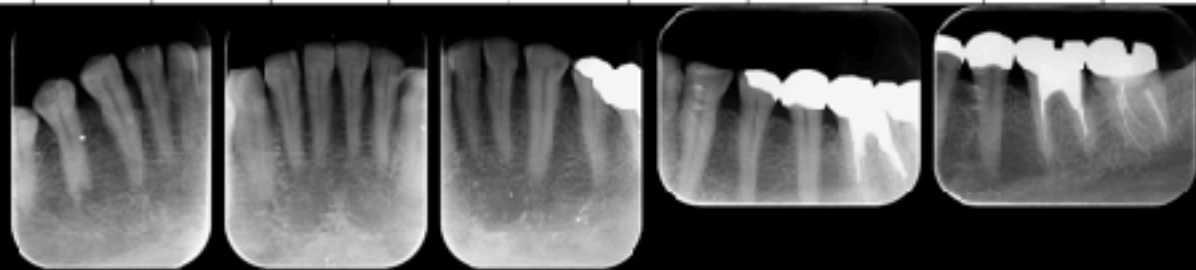
再初診時パノラマX線写真
多数の失活歯を認める

Periodontal disease



	333	333		333	333	222	333	333	333	333	333	333	333	333
	333	323		333	333	333	333	333	333	333	333	333	433	333
	7	6	5	4	3	2	1	1	2	3	4	5	6	7
			333	333	333	333	333	333	333	333	333	333	333	333
			333	333	333	333	333	333	333	333	333	333	333	333

stage I gradeA

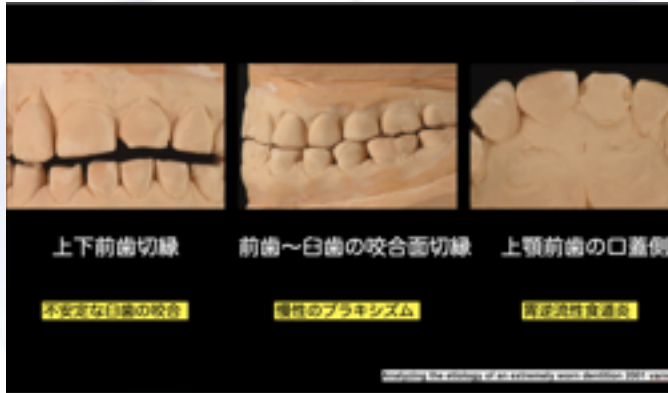

歯周組織検査

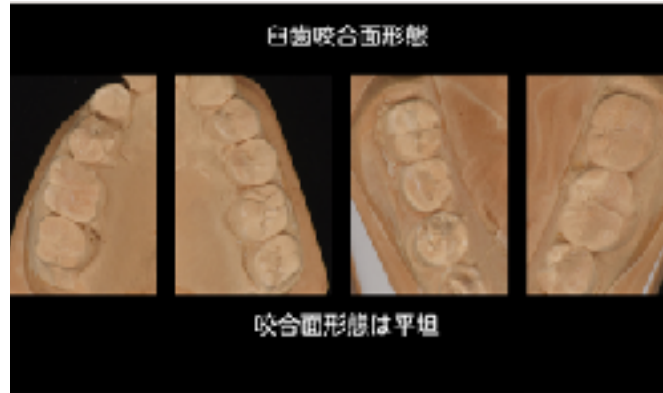
補綴装置の下に多数の二次カリエスを認める。

プロービングの値は正常であり、stge1 gradeAとした。

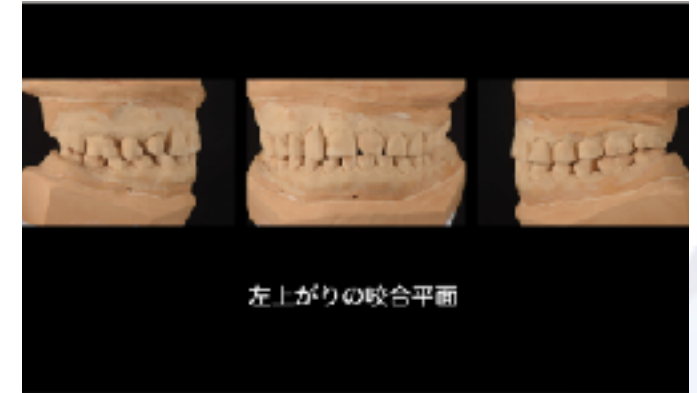治療概要 健康のための食酢の引用+逆流性食道炎による酸蝕の影響により、全顎的な中等度～重度のwearを認め、咬合高径の低下や水平的な顎位のズレも認められた。そのため、全顎的に補綴治療を行い咬合高径の回復と水平的な顎位の是正を行うこととした。健康のための食酢の飲用はやめてもらい、逆流性食道炎の治療は継続してもらうこととした。



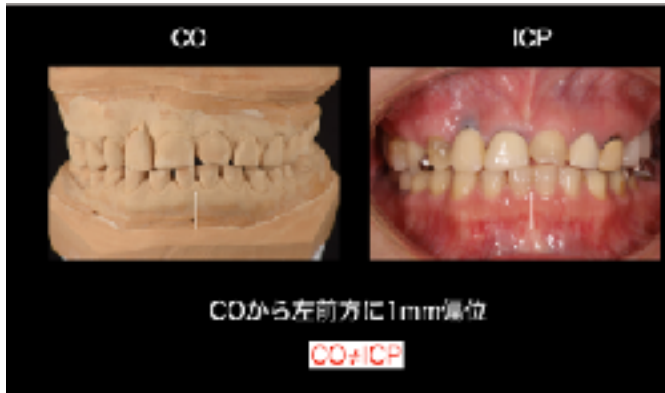上下前歯から臼歯にかけてtooth wearを認める



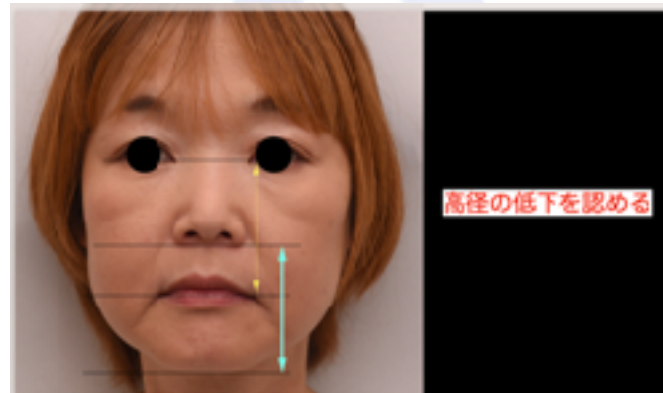
臼歯咬合形態は平坦で不良



左側咬合平面は右側に比べ、左上がりとなっている



水平的顎位を診査したところ、中心位から1mm左側前方に偏位している

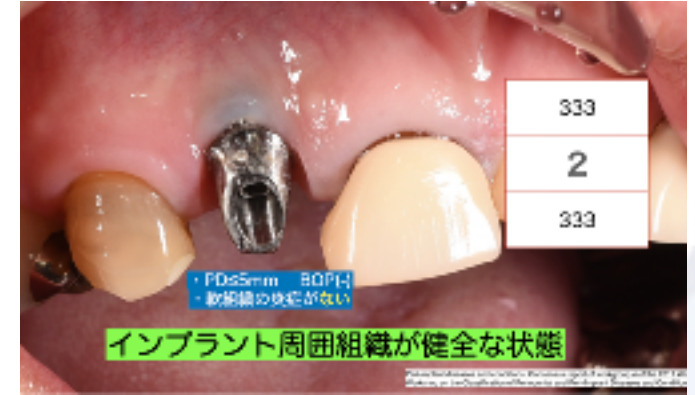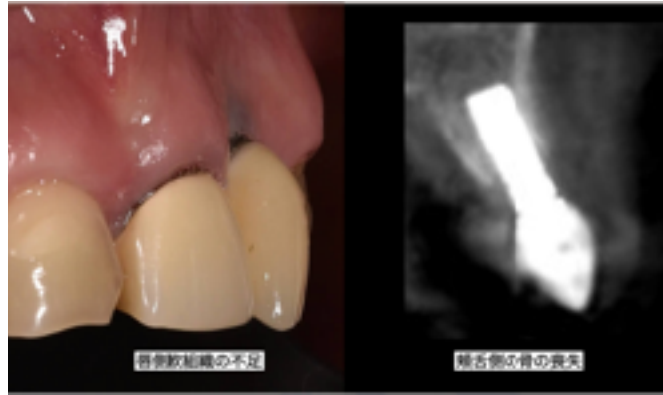

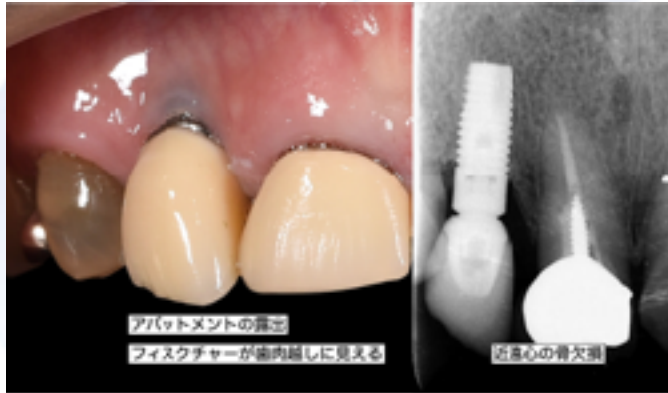
若干の咬合高径の低下を認める



現病歴として、食酢の飲用と逆流性食道炎により酸蝕が進行し、咬合平面が乱れている

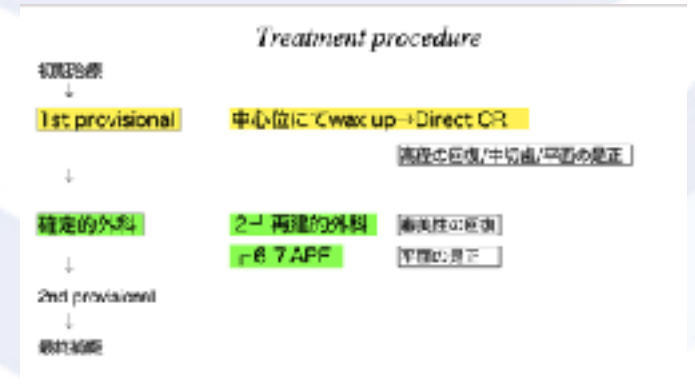
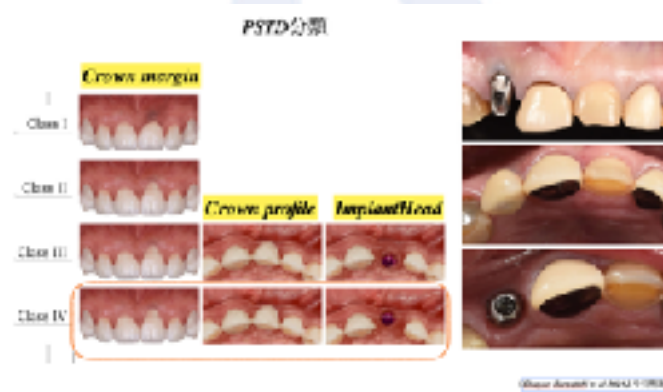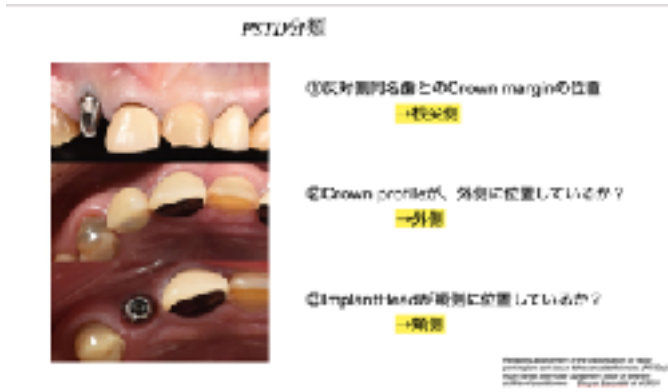
治療概要 右上2インプラントは、20年前に外国にて埋入されており、年々唇側歯肉の退縮を起こしており、フィクチャーやアバットメントが露出している。プロービング値は正常であり、BOP(-)のため、インプラント周囲炎でない。唇側に埋入されたインプラント、頬側の骨欠損・薄い軟組織の厚みにより、頬側の軟組織退縮を起こしていると診断した



アバットメントの露出などを認め、近遠心的に骨欠損を認める

唇側軟組織の不足を認め、CT像では頬舌側の骨の喪失を認める

BOP(-), Probing値は正常値であり、インプラント周囲組織は健全だと診断した



Zucchelliの分類を参考にPSTDの分類をおこなった。クラウンマージンが根尖側に位置し、クラウンはオーバーカントウアを呈しており、インプラントヘッドは頬側に位置している

診断をClassIV/subclassAとした。撤去はせず、治療方針として、補綴+外科にて対応することとした

初期治療後、低下した咬合高径の回復・水平的な顎位の是正を行ったのちに、外科処置へと移行した

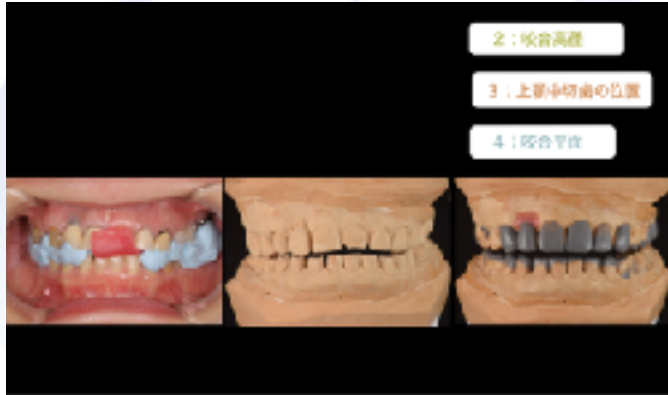
Prosthetic design

7	6	5	4	3	2	1	1	2	3	4	5	6	7
Cr	On	On	On	Cr	Cr	Cr	Cr	Cr	Cr	Cr	Cr	Cr	Cr
Cr	Cr	On	On	CR	CR	CR	CR	CR	CR	On	On	Cr	Cr
7	6	5	4	3	2	1	1	2	3	4	5	6	7

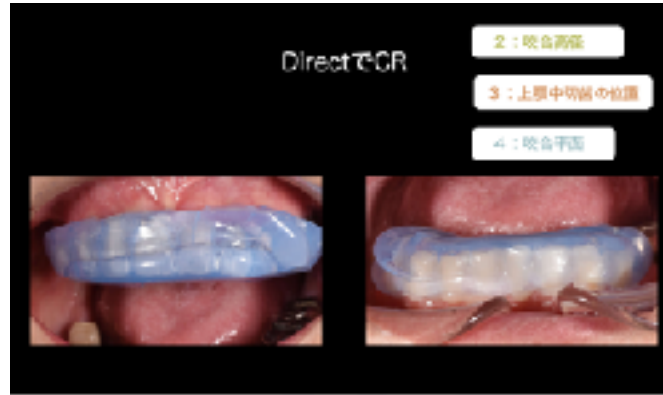
最終補綴設計

小白歯部はエナメル質がある程度残っていたためアンレー形態とし、下顎前歯はCRとした。上顎前歯はジルコニアクラウンとした

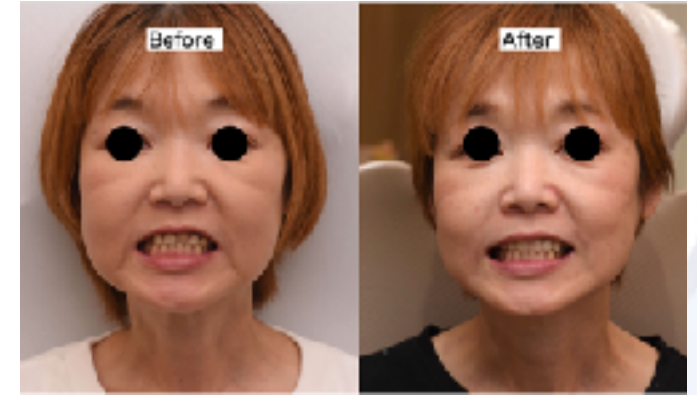
治療概要 中心位にてマウント後、適切だと思われる咬合高径でワックスアップを行った。口腔内でDirectでCRを照射し、歯冠形態・顎位の評価をおこなった。タッピングも安定していたため、右上2の治療に移っていった。右上2は、外科的アプローチの前に、クラウン・アバットメントを修正する補綴的アプローチをおこなった。



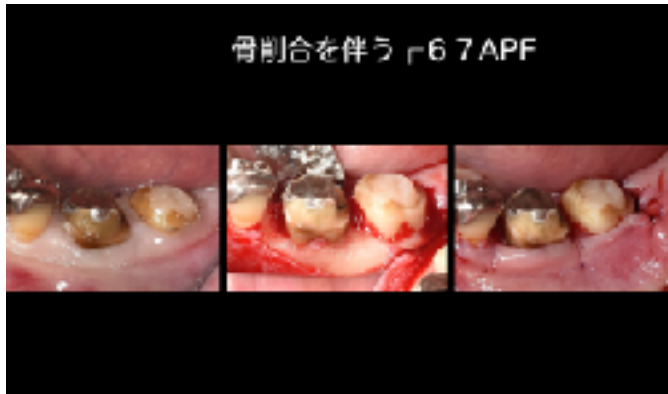中心位にてマウント後、ワックスアップをおこなった



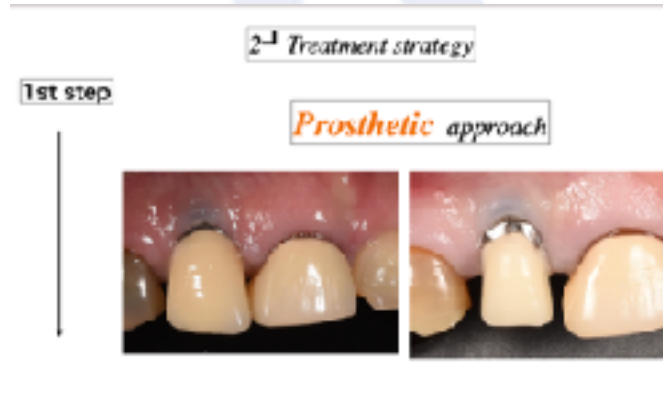Mock up後、透明なパテを用いて、DirectでCRを照射した



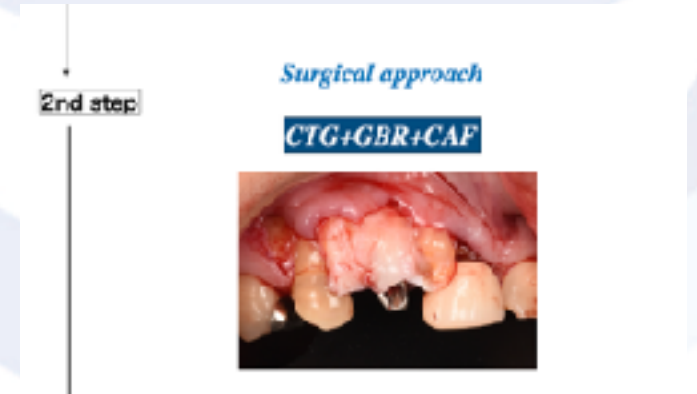咬合高径、中切歯、平面を整えた。



左側咬合平面の是正とフェルールの獲得のため、骨削合をとまなうAPF



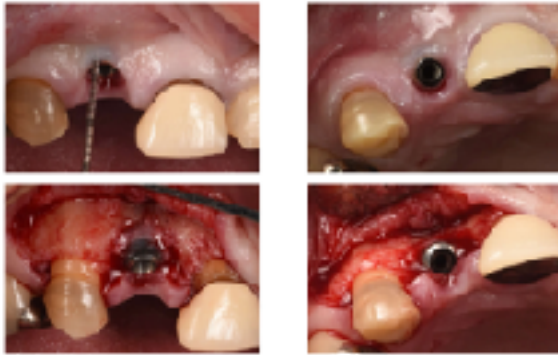
右上2の治療
まず、補綴的アプローチを行う。クラウンの形態を修正し、歯間乳頭軟組織の治癒を促す



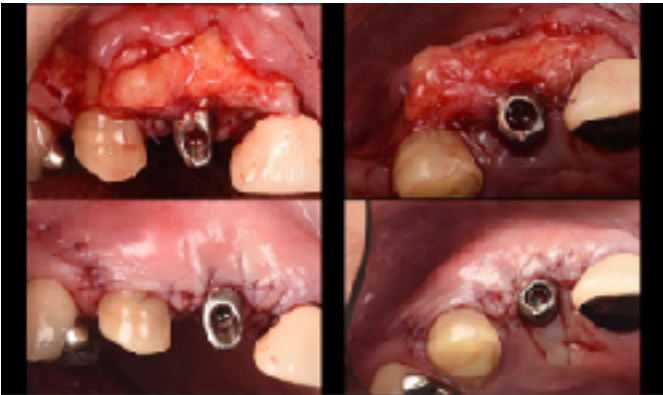
外科的アプローチ (CTG+GBR+CAF) にて硬軟組織増生を図った

治療概要 右上2CTG+GBR+CAFによる再建的外科

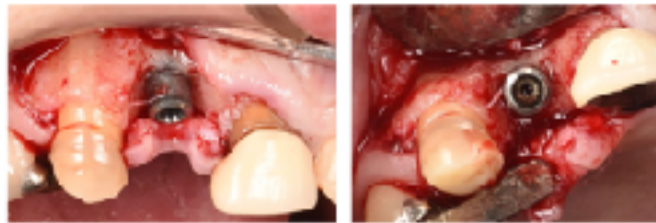
1回目：DBBMで骨欠損形態の回復+CTGで水平的な軟組織の造成 2回目：CTGにてさらなる水平・垂直的な造成



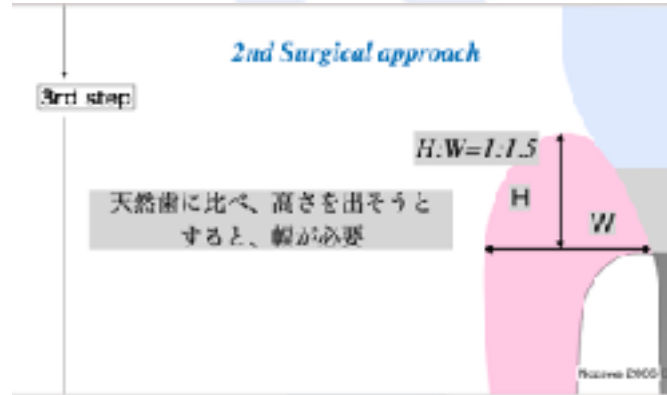
オペ当日にアバットメントを外すことができた。
切開・剥離後、頬側インプラント表面には軟組織が付着しているのを確認した



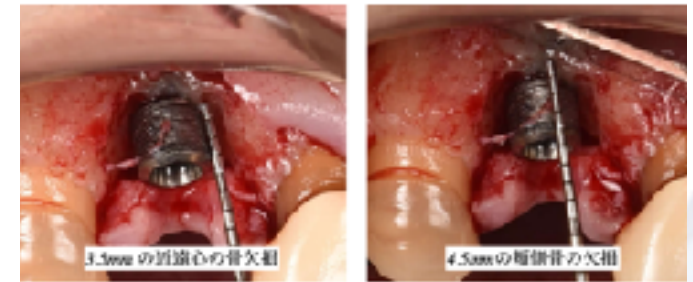
口蓋よりFGGで採取し、口腔外にて上皮をトリミング後、反対側同名歯と同じ高さにCTGを位置付けし、減張切開後に縫合



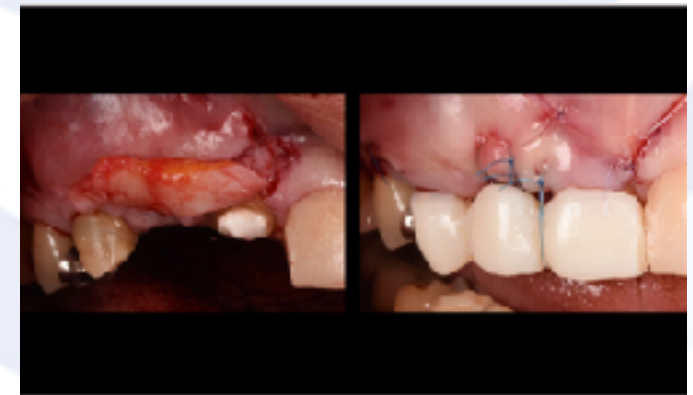
軟組織除去後、近遠心・頬舌側に骨欠損を確認



さらなる垂直・水平的な組織造成のために、再度CTGにて軟組織造成を行う

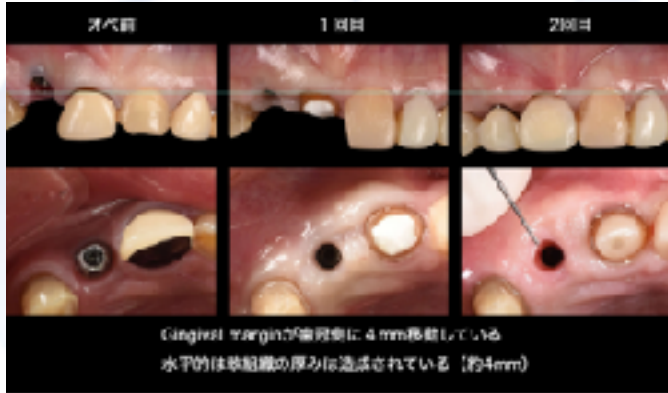

近遠心・頬側にDBBM填入し、吸収性メンブレンにて被覆

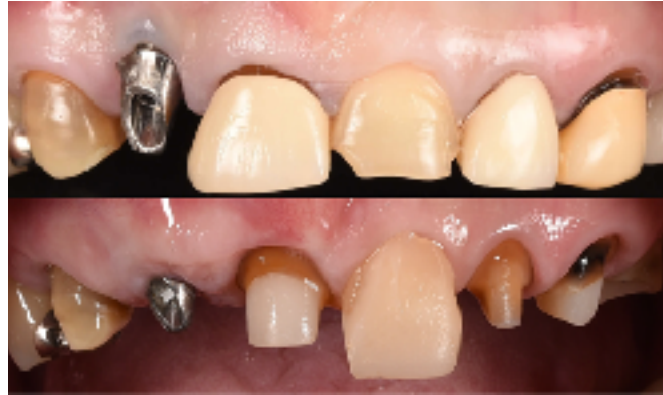

上顎結節、口蓋よりCTG採取後、Close techniqueにてCTG挿入し、懸垂縫合にて固定

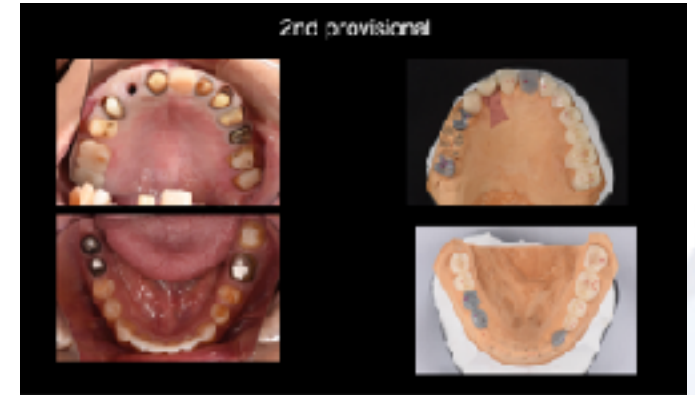
治療概要



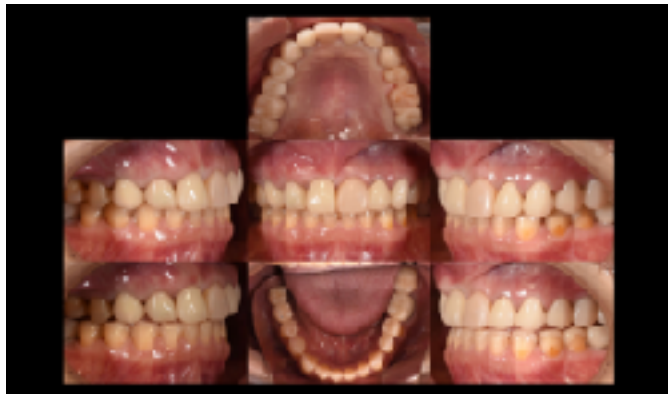垂直的にマージンが歯冠側に4mm移動しており、唇側軟組織の厚みも4mm造成されている



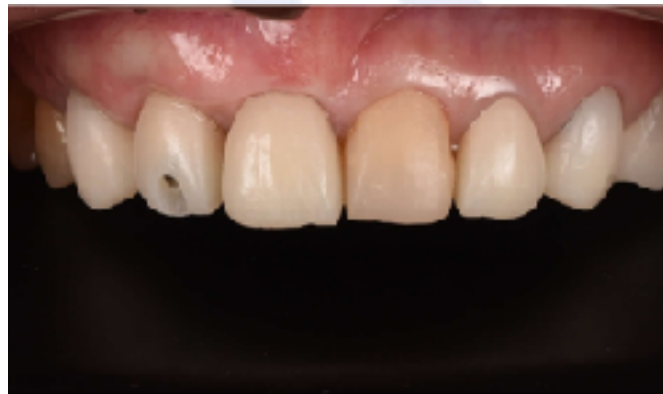術前より軟組織の厚みが増しており、反対側同名歯より歯冠側に位置している



中心位にて咬合採得後、2nd provisionalの作製に入った



2nd provisional set時

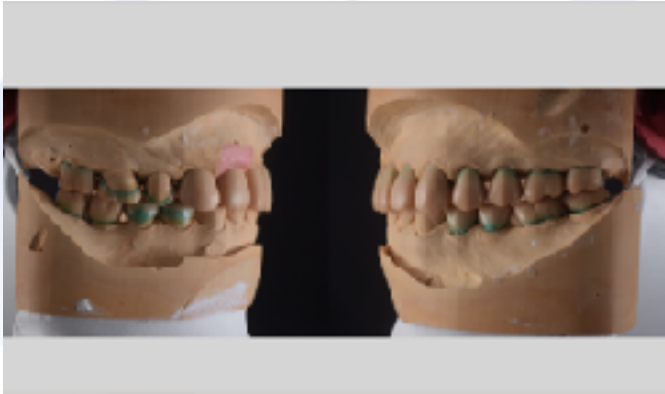

2nd provisional set後の前歯部正面。
アクセスホールが唇側に向いている

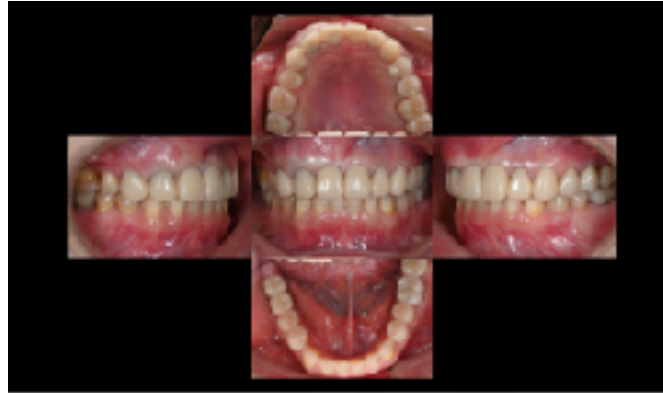

顔貌から切端の長さは適切と判断し、これを最終補綴装置に踏襲していく

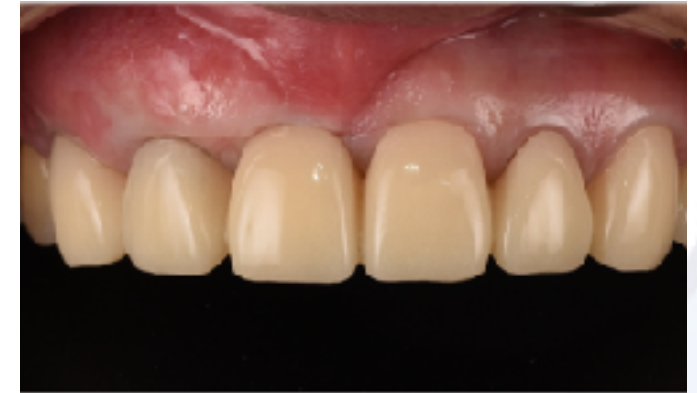治療概要



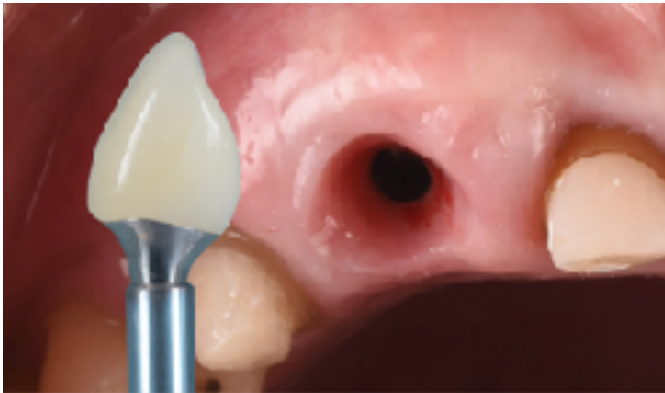
白歯から最終補綴装置を作成した



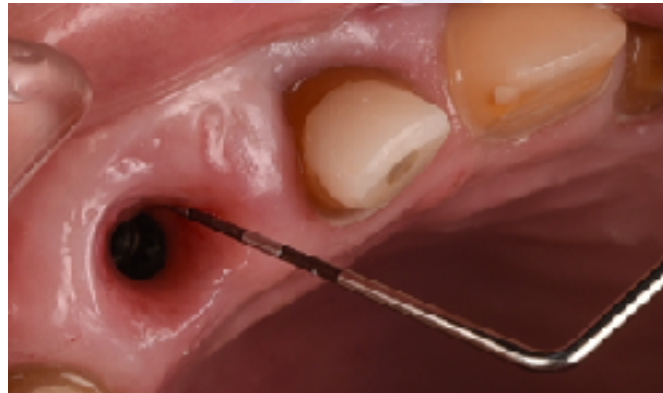
白歯最終補綴装置set



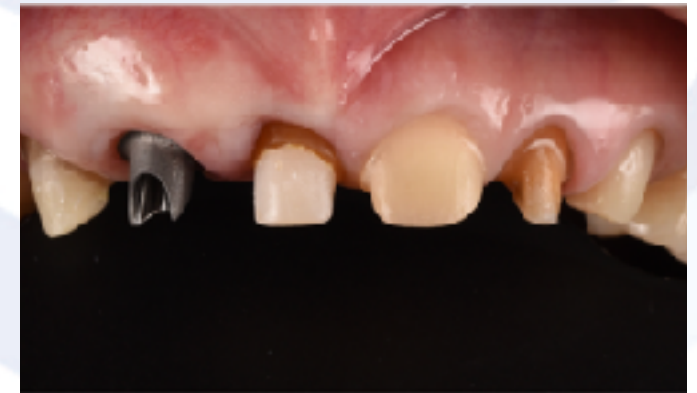上顎前歯final provisional



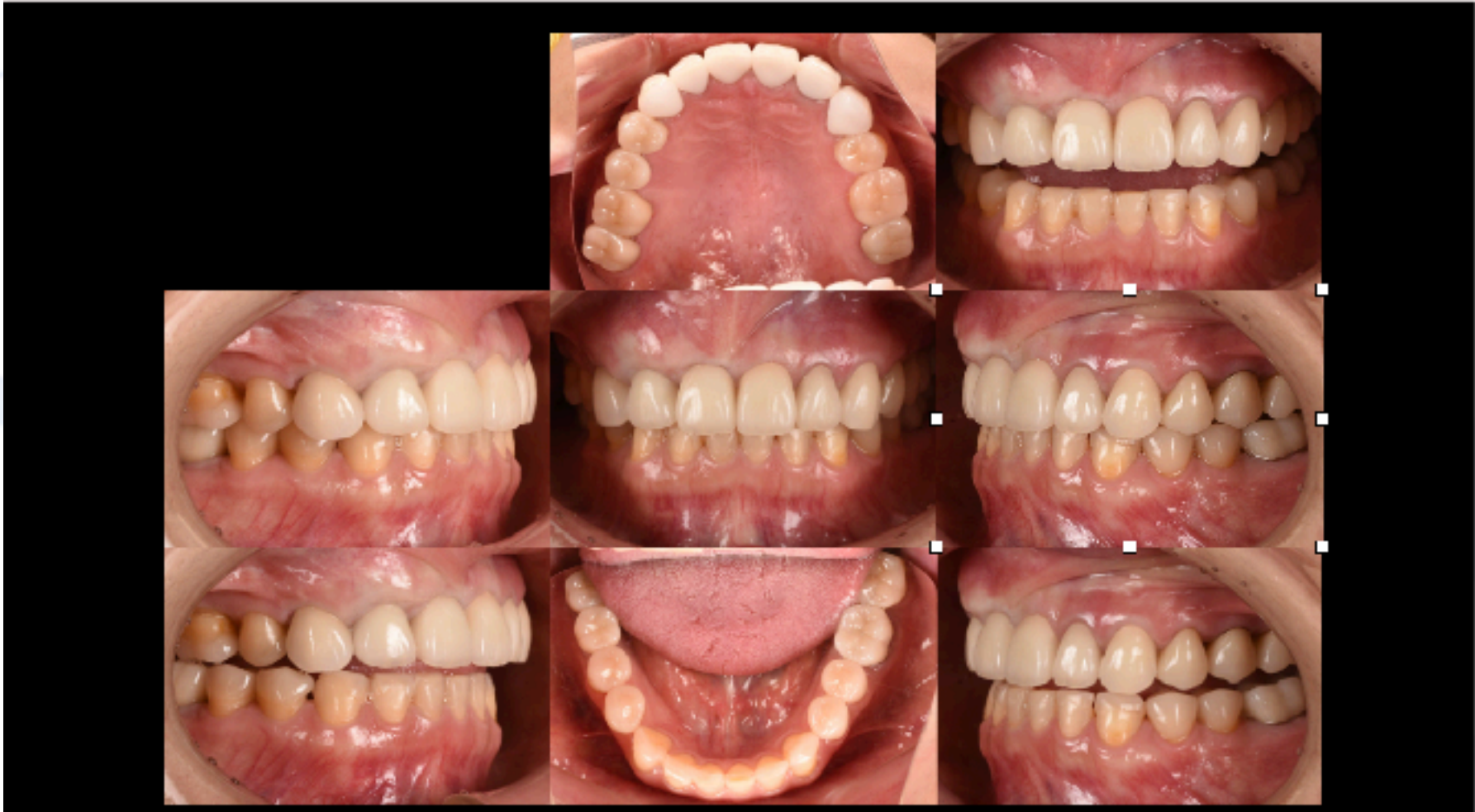頬側に十分な軟組織の厚みがあることが確認できる。粘膜貫通部アバットメント形態をストレート形態にして、軟組織にかかる圧に対して配慮した



近心乳頭の高さは、プラットフォームより5mm



十分な軟組織の厚みを獲得できたため、チタンアバットメントセットでも金属色は軟組織から透けていないことが確認できる

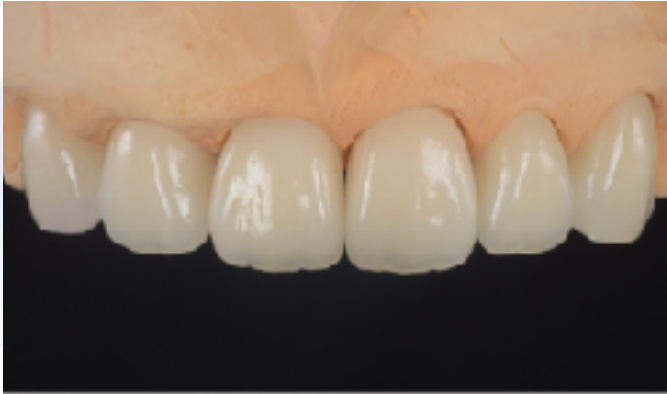

最終補綴装着時

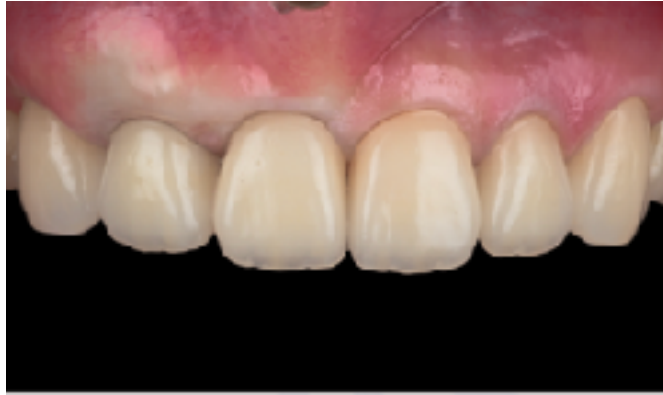適切なアンテリアガイダンス、臼歯離開を達成することができた

下顎左側臼歯部は、外科的に咬合平面の是正を図った結果改善傾向はあるが。若干左上がりの平面が残っているのがわかる

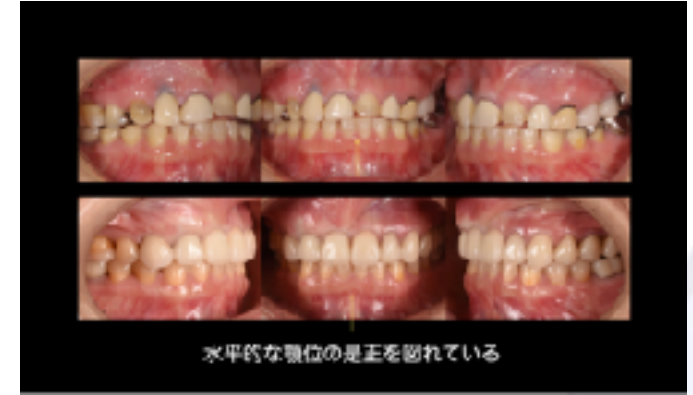最終補綴物装着時もしくは、動的治療終了時



上顎前歯はジルコニアで作成

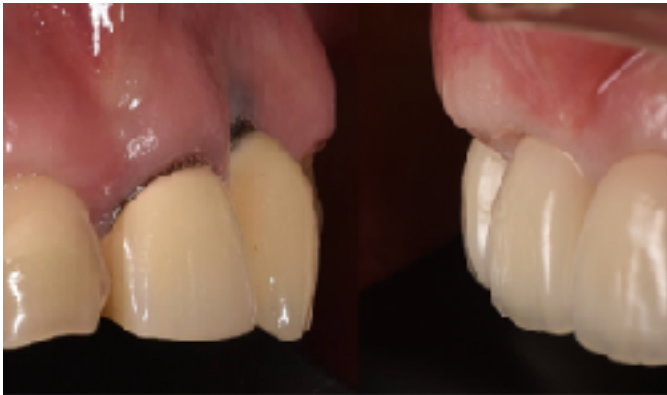

最終補綴装置set
反対側と歯頸ラインは揃えることができた

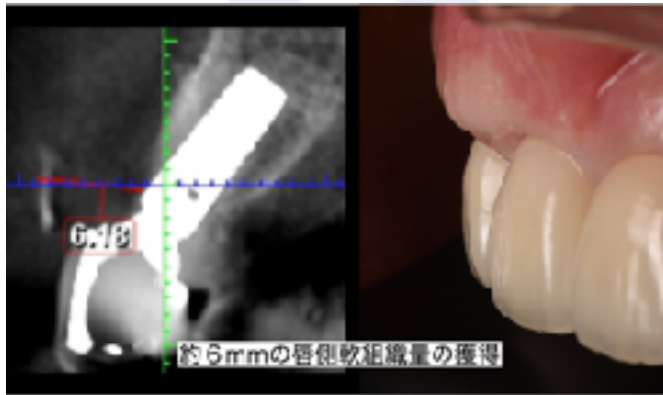


水平的な顎位の是正を図れている

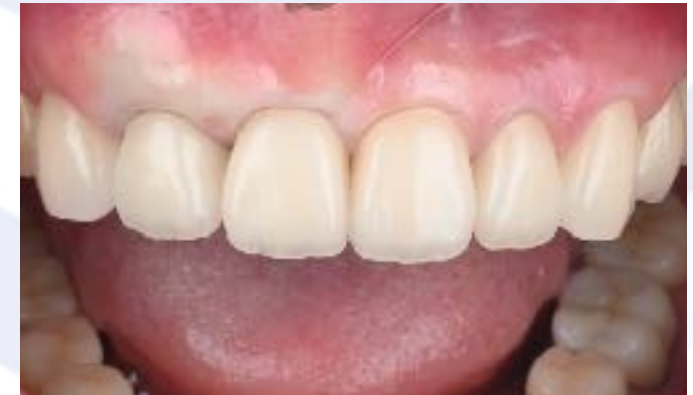初診時と治療終了時
上下正中が一致し、水平的な是正が図れているのがわかる



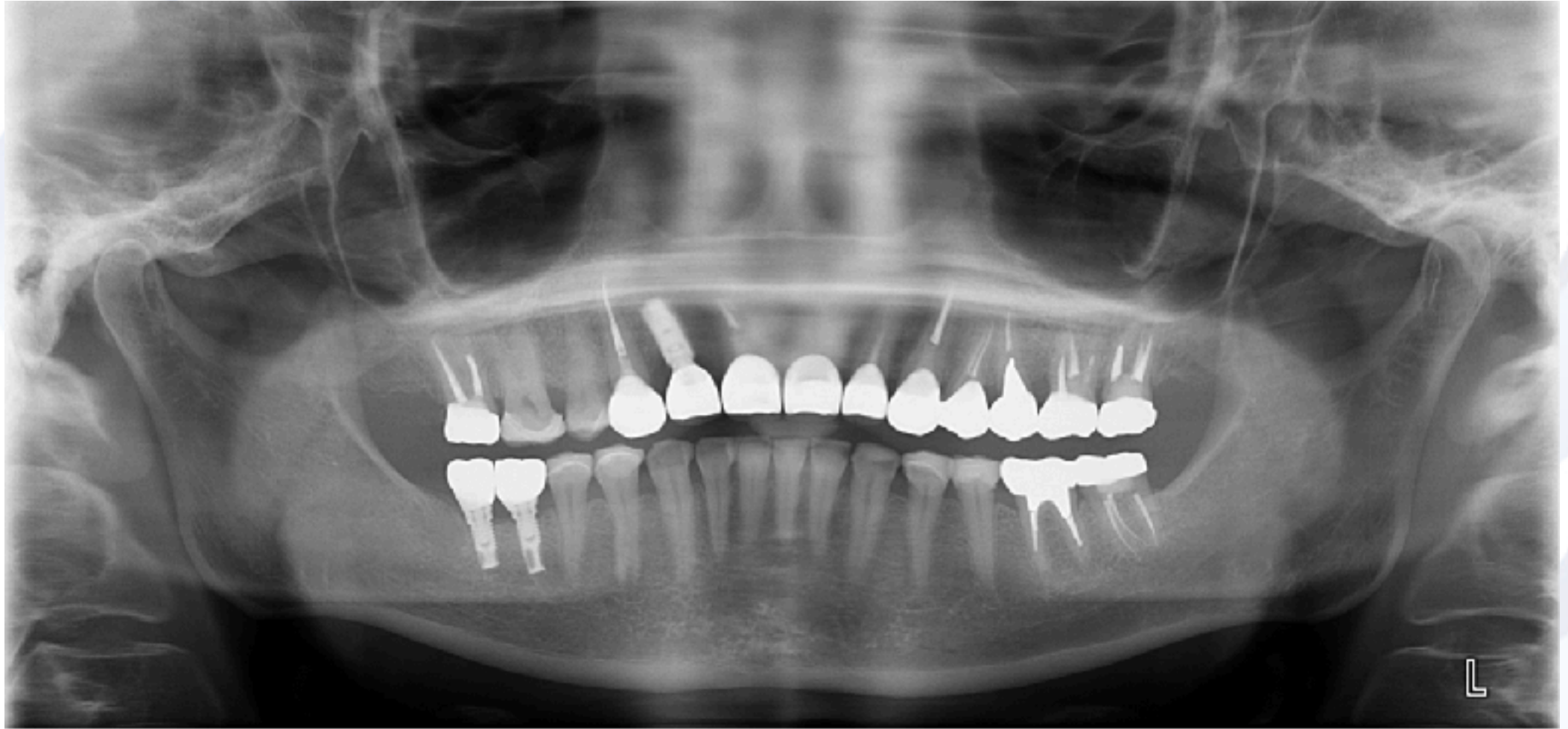軟組織の唇側ボリュームが増している



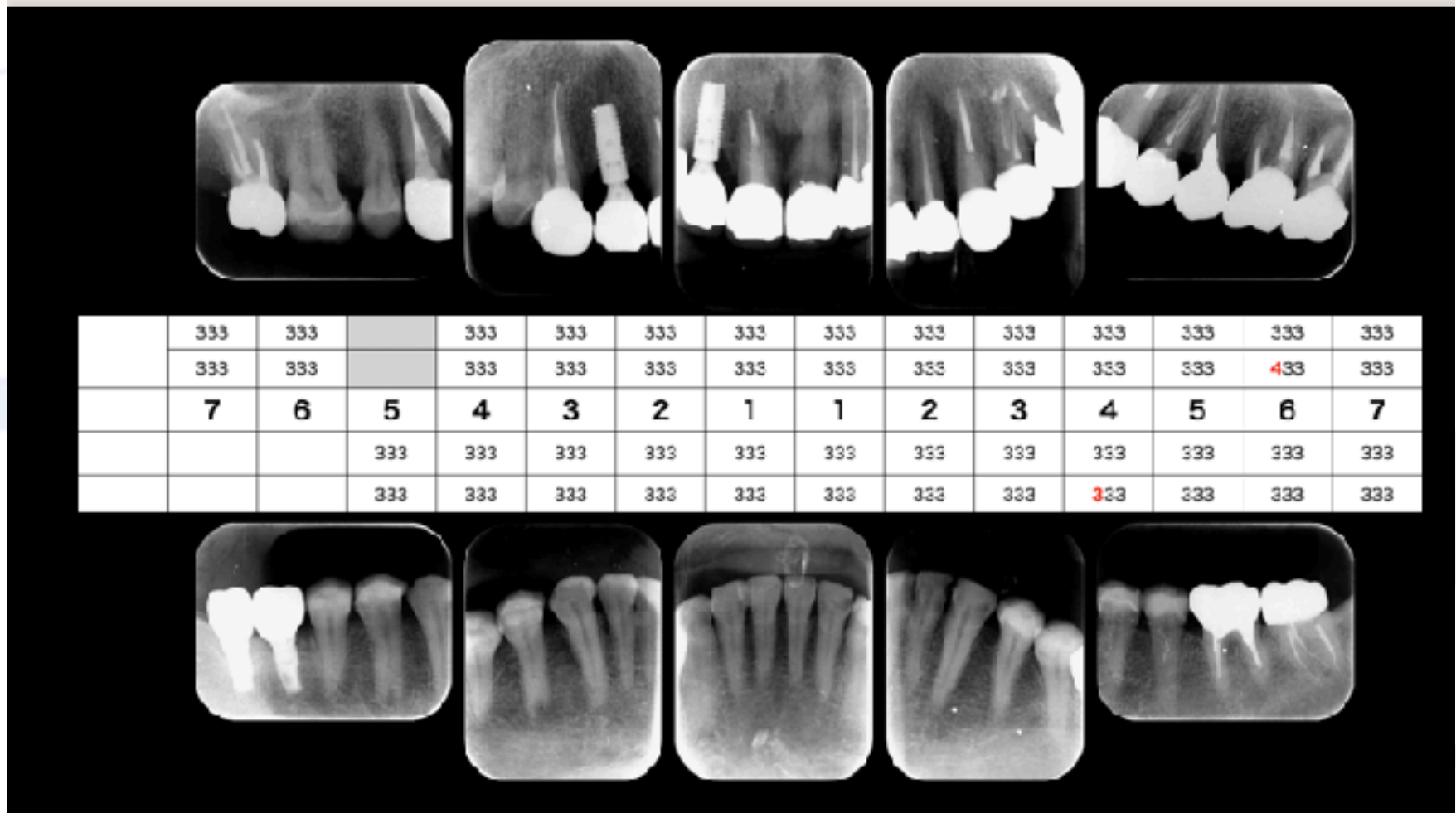
プラットフォーム唇側に6mmの組織造成が行われている



半開口時写真



最終補綴装着後パノラマX線写真

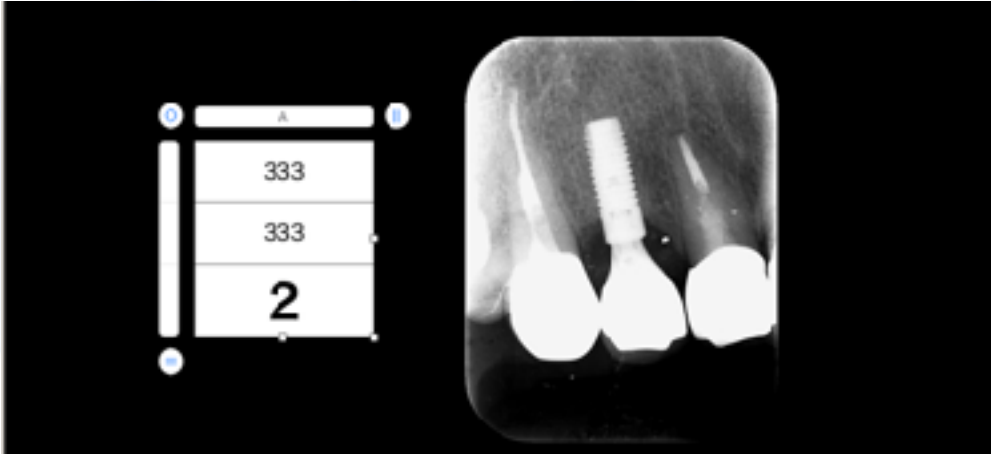


最終補綴装置装着後歯周組織検査

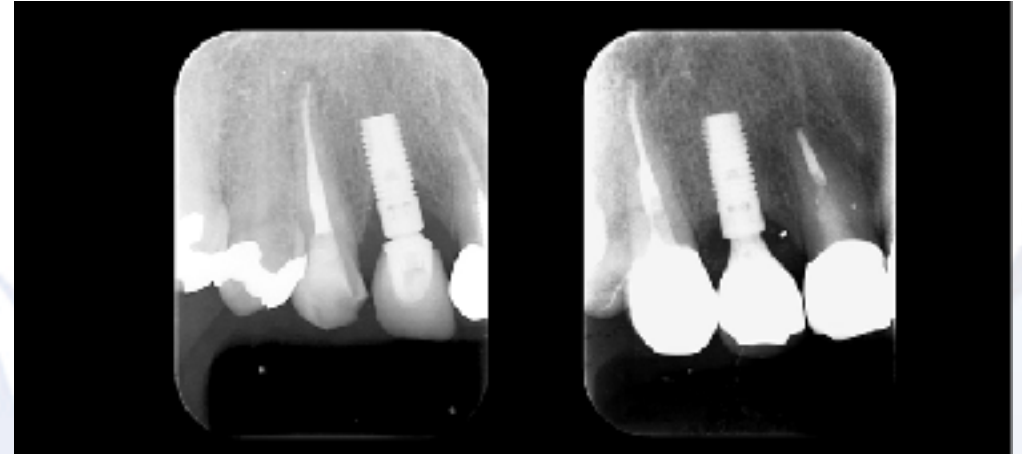
全顎的にプロービング値は安定しており、右上2インプラント周囲も安定している。

失活歯が多く、将来的に歯根破折の可能性もあるため、メンテナンス時の注意深い経過観察が必要である。

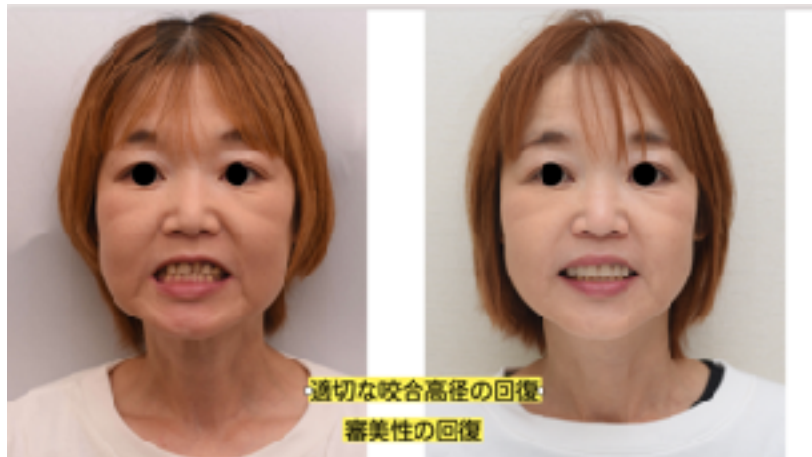治療終了後の状態



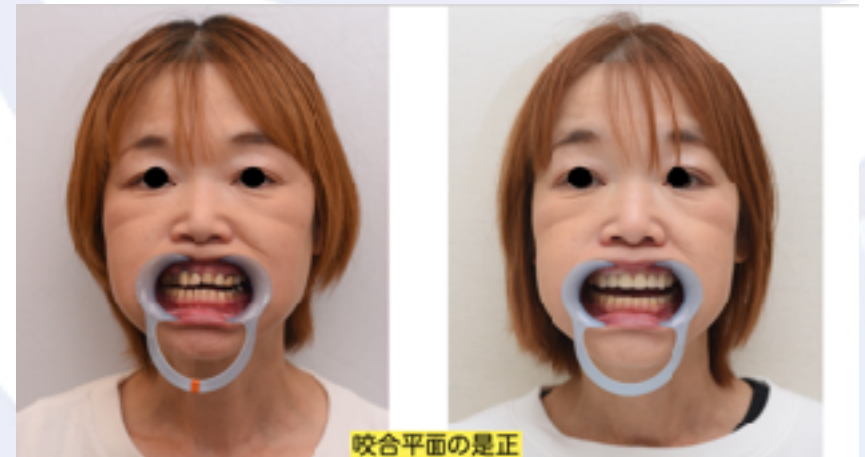右上2の歯周組織検査
BOP(-)であり、プロービング値も安定している



治療前と治療終了時デンタルX線写真
DBBM填入の影響もあるが、完全とは言えないが近遠心的に骨形態は安定しているように見える。



治療前後のスマイル正面
高径の回復と審美性の達成を行うことができた



咬合平面の是正を行えているのがわかる

まとめ： 反省と改善点

今回の症例を通しての反省点と改善点を列挙させていただく。

まずは、右上2に関してである。インプラント周囲組織に対する治療をするにあたり、診断が重要であることを再認識した。特に今回のケースに関しては、レントゲンを確認すると骨喪失を認めるため、インプラント周囲炎などの診断を早期に下す可能性があるが、プロービング値も正常で、BOP (-) で周囲組織は健康な状態を維持していた。そのため、今回の診断として、元々抜歯を伴うことによる硬軟組織の喪失を生じている部位に対して、頬側に埋入されたインプラントポジションや4.0mmの直径の大きいインプラントを埋入されたことによるインプラントのリモデリングにより起こった硬軟組織の不足・裂開症例であると結論づけた。これが、インプラント周囲炎という診断であれば、治療に対するアプローチも異なっており、診断の重要性を再認識させられた症例となった。

次に実際の治療に関してである。

今回はzucchelliが提唱するインプラント周囲軟組織の不足の分類とその治療指針を元に治療を行った。ある程度審美的に許容できる結果となったが、より確実な処置を行うのであれば、一度アバットメントを外して、サブマージさせて完全な軟組織の治癒を待ったのちに、GBR+CTGを行うことが最良であったと考えられる。実際の治療としては、昔のインプラントでかつ他院で埋入された他社メーカーのインプラントであったために、クラウンを外すことはできたものの、オペまでにアバットメントを外すことができなかった。オペ当日に偶然ではあるが、アバットメントを外すことができ、外科処置や治癒にとって良好な環境に持つていくことができたが、やはり可能であれば、サブマージさせた状態で外科処置を行うことが推奨される。それによって外科処置の回数も一回の処置で済んだ可能性もあり、今後はインプラント自体に対するアプローチも十分に考慮した上で処置にのぞみたい。

次に、全顎的な治療に関してである。今回、Tooth wearの進行により、咬合高径の低下が起こったと診断したため、ワックスジグを嚙ませて適正な垂直的・水平的顎位・中切歯の位置を整えて、臼歯はアンレーやクラウンによる補綴を行い、臼歯咬合支持の確立を行った。最終補綴装置装着後タッピングは安定しており、治療顎位は現状では安定している。ただ、臼歯は失活歯が多く、今後歯根破折などの不安要素を残す結果となった。酸蝕に関しては、現在は生活習慣の改善、継続的な服薬によりリスクは少なくなっているものの、酸蝕の再発によるWearの進行、またそれに伴う治療顎位の変化、咬合崩壊の可能性もあるため、メンテナンスで変化がないか都度観察する必要がある。

次にマテリアル選択である。可及的に歯質を保存したかったため、今回は、小白歯部は二ケイ酸リチウムを選択し、アンレー形態とした。また、上顎前歯・臼歯クラウンはジルコニアによる補綴を行い、下顎前歯は経年的なすり減りに都度対応できるようにするためCRでの補綴処置を選択した。その結果、さまざまなマテリアルが口腔内に入ることとなり、かえって補綴への対応が複雑になった可能性がある。そのため、今であれば上顎前歯も二ケイ酸リチウムを選択し、マテリアルの違いによる問題を少なくするように配慮したであろう。

今回の症例を通じて、改めて全顎的な治療も難しさを痛感した症例であった。何度も5dの先生方に症例相談をし、許容できるゴールまで持つていくことができたが、治療の流れ・外科処置の選択など反省する点も多く、今回学んだことを日々の臨床に生かしていきたい。重ね重ねではあるが、何度も症例相談に乗っていただいた5dの先生方にこの場をお借りして厚く御礼を申し上げたい。